



GROUPE HOSPITALIER
DE LA ROCHELLE - RÉ - AUNIS

> La maladie de DUPUYTREN

DÉFINITION > Il s'agit d'une maladie bénigne de l'**aponévrose palmaire** qui est située entre les tendons qui fléchissent les doigts et la peau de la paume de la main. Les patients sont le plus souvent des **hommes de plus de 40 ans**. La cause est inconnue mais il existe un terrain génétique. Fréquente chez les européens du nord (Islande, Scandinavie, Russie, Angleterre) et dans les pays anglosaxons (Australie, Canada, États-Unis), elle est exceptionnelle dans la population asiatique et africaine. La présence d'un diabète associé n'est pas rare.

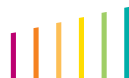
LES SIGNES > Il existe un repli des doigts (**plus souvent l'annulaire et l'auriculaire**) qui gêne l'ouverture de la main. Il existe parfois des nodules, des cordes, des brides ou des ombilications. On peut également retrouver des nodules au dos des articulations des doigts, des nodules au niveau de la plante des pieds (**maladie de Lederrhose**), des indurations de la verge avec angulation lors de l'érection (**maladie de Lapeyronie**).

TRAITEMENT > Le traitement est soit l'**aponévrotomie à l'aiguille**, soit la **chirurgie** selon les formes de la maladie.

On ne guérit pas de cette maladie, le traitement a pour objectif de redresser les doigts. En cas de raideur ancienne des articulations des doigts, le retour à une extension complète du doigt est partiel. L'opération consiste à n'enlever que les tissus qui donnent la rétraction "**aponévrectomie sélective**".

Parfois, le chirurgien laisse la paume de la main ouverte, en laissant un trou non refermé qui va cicatriser, "**cicatrisation dirigée**". Parfois, une greffe de peau est nécessaire. Des sections des brides sous la peau avec la pointe d'une aiguille peuvent être proposées.

Dr Carlos DOS REMEDIOS

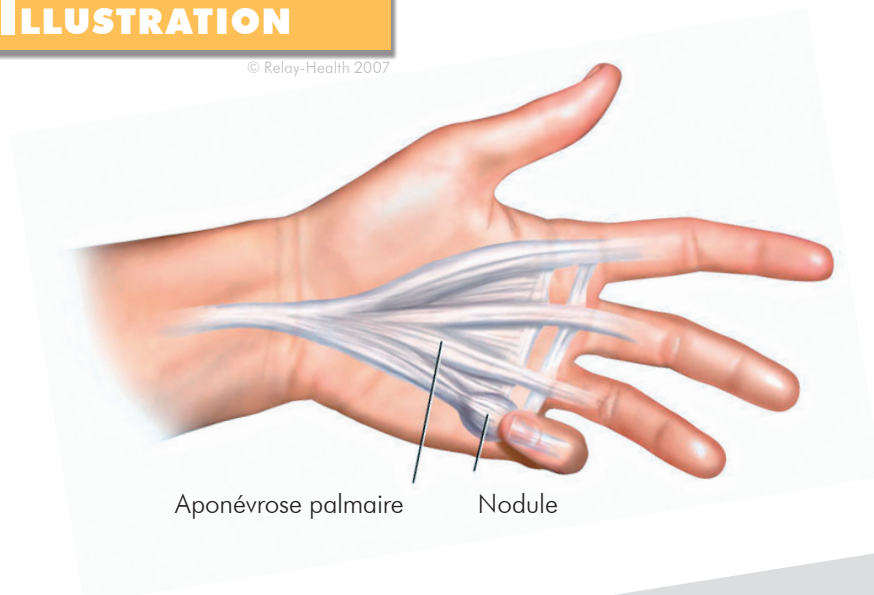


COMPLICATIONS

- > La récidive.
- > L'atteinte des autres doigts.
- > L'absence d'amélioration de la rétraction du doigt.
- > L'algodystrophie: des fourmillements ou insensibilités transitoires ou définitifs d'un doigt.
- > La souffrance de la peau : l'hématome.
- > L'infection.
- > Dans de rares cas, une souffrance du doigt pouvant conduire à son amputation.

ILLUSTRATION

© Relay-Health 2007



Aponévrose palmaire

Nodule



Groupement
Hospitalier
du Territoire
Atlantique 17

**Groupe Hospitalier
de La Rochelle - Ré - Aunis
CHIRURGIE ORTHOPÉDIQUE**

rue du Docteur Schweitzer
17019 La Rochelle Cedex
Secrétariat > 05 46 45 53 10
www.ch-larochelle.fr

