

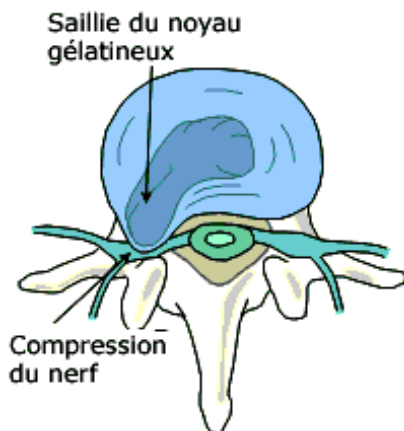
HERNIE DISCALE LOMBAIRE

Dr SAGET Mathieu,
Groupe Hospitalier de La Rochelle-Ré-Aunis - Centre Hospitalier de Rochefort

► QU'EST-CE QU'UNE HERNIE DISCALE ?

Le disque intervertébral est une structure assurant la congruence des vertèbres entre elles et l'amortissement des contraintes subies par la colonne. Il est constitué d'une partie centrale gélatineuse très hydratée appelée nucleus (noyau), et d'une partie périphérique constituée de fibres de collagène et de cartilage appelée annulus (anneaux).

Dans la plupart des cas les douleurs débutent au cours d'un épisode de soulèvement de charges ou de sollicitation excessive de la colonne vertébrale. A cette occasion se produit une fissuration de l'annulus et une partie du nucleus vient faire « hernie » à travers cette fissuration. Ce fragment discal entre en conflit avec le ligament longitudinal postérieur qui est très innervé d'où un épisode douloureux appelé **lumbago**. Si cette hernie est importante elle peut entrer en conflit avec la racine nerveuse et provoquer alors la douleur dans le membre inférieur.



► QUELS SONT LES SIGNES CLINIQUES ET LES SIGNES DE GRAVITÉ D'UNE HERNIE DISCALE ?

Selon la racine nerveuse comprimée la douleur sera une **sciaticque (racine L5 et S1)** avec une douleur lombaire irradiant vers la fesse puis derrière ou sur le côté de la cuisse et de la jambe jusque dans le pied, ou une **cruralgie (racine L3 et L4)** avec des lombalgies irradiant devant la cuisse et parfois devant le tibia.

Les signes de gravité sont :

- Des troubles sphinctériens (incontinence urinaire ou fécale, diminution de la sensibilité périnéale) = **syndrome de queue de cheval** constituant une **urgence chirurgicale**
- Un déficit neurologique moteur du membre inférieur
- Un caractère hyperalgique malgré le traitement optimal (morphine et anti-inflammatoires)

► FAUT-IL FAIRE DES EXAMENS COMPLÉMENTAIRES ?

Si l'histoire de la maladie est typique et en l'absence de signes de gravité il n'y a pas d'indication à réaliser d'examens complémentaires dans les 7 premières semaines (critères HAS). L'évolution est favorable dans 90% des cas sous traitement médical.

En cas de persistance des douleurs malgré le traitement antalgique, **l'examen de référence est l'IRM**. Il permet d'apprécier au mieux la taille et la localisation du fragment herniaire par rapport aux structures nerveuses, mais également d'objectiver une souffrance du disque (**discopathie**) pouvant présager de lombalgies dans le futur.

Pour des soucis de disponibilité en urgence ou en cas de contre-indication à l'IRM (pace-maker...), le scanner peut être réalisé et permet d'objectiver certaines hernies. Il reste néanmoins moins performant que l'IRM dans l'analyse fine du fragment discal et des structures nerveuses.

Les radiographies permettent également de mettre en évidence certaines déformations de la colonne type scoliose ou spondylolisthésis ainsi que d'objectiver une discopathie. Ces pathologies peuvent mimer des tableaux cliniques identiques à une hernie discale et nécessitent une prise en charge spécifique.

► QUELS SONT LES PRINCIPES DU TRAITEMENT MÉDICAL ?

L'évolution naturelle des hernies discales se fait vers la résorption spontanée du fragment discal et la disparition des douleurs dans un délai de quelques semaines. Le traitement médical comprend :

- Le traitement médicamenteux antalgique et anti-inflammatoire,
- Les infiltrations rachidiennes de cortisone,
- La kinésithérapie type « Mac Kenzie » d'autant plus que la douleur est impulsive avec une direction préférentielle,
- La mise au repos et le port d'une ceinture lombaire.

► QUELLES SONT LES MODALITÉS DE LA PRISE EN CHARGE CHIRURGICALE ?

La chirurgie peut être indiquée en urgence en cas de signes de gravité (syndrome de queue de cheval, déficit moteur des membres inférieur d'apparition récente, radiculalgie hyperalgique).

En l'absence de ces critères de gravité, la chirurgie est indiquée après **échec du traitement médical bien conduit depuis plus de 6 semaines**. L'intervention s'effectue sous anesthésie générale. L'objectif de l'intervention est de libérer la racine nerveuse comprimée et de retirer le fragment discal compressif. Afin de diminuer le traumatisme musculaire, elle s'effectue par voie mini-invasive à l'aide d'écarteurs spécifiques permettant une excellente vision de la zone opérée. L'incision cutanée est d'environ 2cm et la durée de l'intervention est d'environ 30 minutes.

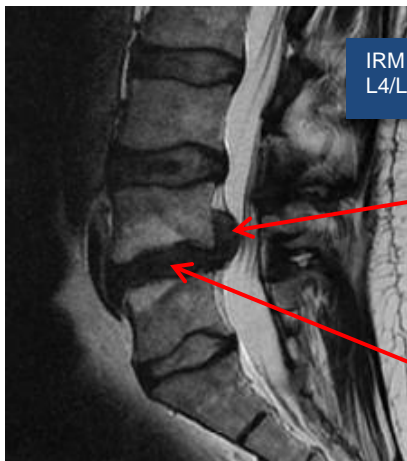
► QUELLES SONT LES SUITES OPÉRATOIRES ?

Après l'intervention le patient est surveillé en salle de réveil pendant environ 2 heures. Un drainage peut être mis en place pendant 24 heures pour éviter la formation d'un hématome. Le 1^{er} lever s'effectue avec le kiné dès le lendemain matin voire le jour même de l'intervention selon l'horaire de passage au bloc opératoire. La **durée d'hospitalisation est très courte** avec une sortie souvent dès J1. La prise en charge s'effectue de plus en plus en **chirurgie ambulatoire**, c'est-à-dire que le patient rentre chez lui le soir après l'opération.

Après l'intervention une durée d'arrêt de travail d'au minimum 3 semaines est à respecter. Pendant cette période il doit éviter tout port de charge (risque de récurrence de hernie), les trajets automobiles prolongés et il lui est conseillé de bien marcher.

► QUEL EST L'APPORT DE LA CHIRURGIE MINI-INVASIVE ?

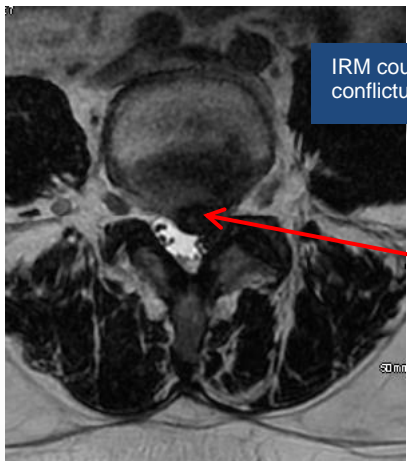
Le développement récent de la **chirurgie mini-invasive** a pour but de limiter le traumatisme musculaire et de faciliter les suites post-opératoires (diminution de la durée d'hospitalisation, reprise rapide des activités professionnelles.), tout en permettant une décompression aussi efficace qu'une décompression conventionnelle. Le développement d'écarteurs avec des systèmes de dilateurs permet la réalisation de courtes incisions cutanées (environ 2cm pour une hernie discale) et limite les décollements musculaires douloureux. Ils réduisent également les risques chirurgicaux en offrant une meilleure visibilité et un éclairage optimal à l'opérateur.



IRM coupe sagitale : volumineuse hernie discale L4/L5 exclue avec discopathie L4/L5

Hernie discale

Discopathie



IRM coupe axiale : hernie discale L4/L5 paramédiane gauche conflictuelle avec la racine L5 gauche

Hernie discale